

3

1999

ISSN: 0394-3151

VETERINARIA

Rivista Ufficiale della SCIVAC

**LINEE GUIDA PER LA VACCINAZIONE
DEL GATTO**

**TRATTAMENTO CHIRURGICO
DI UN MENINGIOMA
DEL LOBO TEMPORO-PARIETALE**


**IL CIMURRO NERVOSO
ASPETTI ISTOPATOLOGICI E PATOGENESI**

EDIZIONI SCIVAC - Anno 13, numero 3, bimestrale, giugno 1999.

Spedizione in abbonamento postale - 45% - Art. 2 comma 20/B - Legge 662/96 - Filiale di Piacenza
Concessionaria esclusiva per la pubblicità: EDIZIONI VETERINARIE E.V. srl - Cremona

S O M M A R I O

VETERINARIA, N. 3, GIUGNO 1999



CARDIOLOGIA

5

CORRELAZIONE TRA RILIEVI AUSCULTATORI, ECOCARDIOGRAFICI ED ECO-DOPPLER PULSATO IN CORSO DI INSUFFICIENZA MITRALICA NEL CANE

C. Guglielmini, M. Pietra, G. Gandini, M. Cipone

NEUROLOGIA

11

TRATTAMENTO CHIRURGICO DI UN MENINGIOMA DEL LOBO TEMPORO-PARIETALE E DELLA SUA RECIDIVA NEL CANE. ASPETTI CLINICI E DI RM AD UN FOLLOW-UP DI 40 MESI

P.F. Adamo, G. Destrero, P. Rosatelli, M. Cafini, S. Valerio

25

ENCEFALOPATIA EPATICA SECONDARIA A SHUNT PORTOSISTEMICO CONGENITO NEL CANE: ASPETTI CLINICI, NEUROLOGICI, LABORATORISTICI E POSTOPERATORI IN 17 CASI

G. Gandini, F. Steffen, A. Jaggy

MALATTIE INFETTIVE

39

IL CIMURRO NERVOSO: ASPETTI ISTOPATOLOGICI E PATOGENESI

M.T. Mandara, A. Dentini

DIAGNOSTICA PER IMMAGINI

51

UTILIZZAZIONE DI UN MEZZO DI CONTRASTO TRANSPOLMONARE (LEVOVIST) NELL'ESAME ECOGRAFICO VASCOLARE NEL CANE

S. Valentini, M. Fedrigo, S. Negrini, G. Spinella

PARASSITOLOGIA

57

RISULTATI DELLA TERAPIA CHIRURGICA DELLA FILARIOSI CARDIOPOLMONARE UTILIZZATA COME ALTERNATIVA ALLA CHEMIOTERAPIA ADULTICIDA IN CANI AD ELEVATO RISCHIO DI TROMBOEMBOLISMO (112 CASI)

S. Morini, L. Venco, P. Fagioli, C. Genchi

TOSSICOLOGIA

65

ALCUNE PIANTE D'APPARTAMENTO TOSSICHE PER IL CANE E IL GATTO

G. Ghisleni, F. Caretto

PATOLOGIA FELINA

75

LINEE GUIDA PER LA VACCINAZIONE DEL GATTO

ANIMALI ESOTICI

83

APPROCCIO DIAGNOSTICO ALLE PATOLOGIE CUTANEE DEL CONIGLIO E DEI PICCOLI RODITORI DA COMPAGNIA (PARTE TERZA). LE PATOLOGIE DEL GERBILLO, TOPO, RATTO, CAVIA, CINCILLA E SCOIATTOLO

V. Capello

AGGIORNAMENTI SCIVAC

95

**CASO CLINICO
ROTTURA ATRIALE SINISTRA IN UN COCKER SPANIEL INGLESE CON INSUFFICIENZA MITRALICA CRONICA**

M. De Majo

99

**CASO CITOLOGICO
QUAL È LA VOSTRA DIAGNOSI?**

U. Bonfanti

RUBRICHE

3

EDITORIALE

101

CONGRESSI

103

ELENCO DEGLI INSERZIONISTI

APPROCCIO DIAGNOSTICO ALLE PATOLOGIE CUTANEE DEL CONIGLIO E DEI PICCOLI RODITORI DA COMPAGNIA (Parte terza)

Le patologie del gerbillo, topo, ratto, cavia, cincillà e scoiattolo

VITTORIO CAPELLO

*Medico Veterinario libero professionista
Specialista in Malattie dei piccoli animali - Milano*

Riassunto

L'autore descrive le linee guida relative alla visita dermatologica del coniglio e dei piccoli roditori da compagnia. Attraverso un'ampia revisione bibliografica vengono elencate in modo sintetico tutte le patologie cutanee relative a queste specie animali; la maggior parte di esse sono illustrate attraverso un contributo iconografico personale. Le patologie vengono inoltre classificate in base ai segni e ai sintomi clinici più importanti.

Summary

The author describes the guidelines for the dermatologic clinical examination of pet rabbits and rodents. Through out a wide revision of literature, all the dermatologic diseases are synthetically described; most of them illustrated by personal photographs. They are also classified under the most important clinical signs and symptoms.

INTRODUZIONE

La crescente diffusione del coniglio e dei piccoli roditori come animali da compagnia ha reso necessario, da parte del medico veterinario, un approfondimento delle conoscenze mediche relative a queste specie animali. Accade molto spesso che il proprietario riferisca segni e sintomi clinici relativi a patologie cutanee, e che essi non vengano inquadrati nell'ambito di una visita dermatologica completa. Le dimensioni particolarmente ridotte del paziente; l'anamnesi spesso incompleta e frammentaria; le particolarità relative alle patologie cutanee, all'anatomia e alla fisiologia normale di queste specie animali conducono facilmente a diagnosi incomplete o errate.

In questo lavoro viene descritto l'approccio clinico alle patologie cutanee del coniglio e dei piccoli roditori da compagnia. Attraverso tabelle distinte per ogni singola specie vengono inoltre elencate in modo sintetico tutte le patologie cutanee descritte in letteratura, molte delle quali illustrate attraverso fotografie personali. Per ogni singola specie di roditore vengono esposte alcune note sintetiche in merito alle patologie più importanti o degne di nota.

La terza parte del lavoro è relativa alle patologie cutanee delle specie: gerbillo, topo, ratto, cavia, cincillà e scoiattolo. Nella prima parte sono state descritte la visita dermatologica nelle varie specie e le patologie cutanee del coniglio; nella seconda le dermatopatie del criceto.

PATOLOGIE CUTANEE DEL GERBILLO (Tab. 1)

Il gerbillo è soggetto a due patologie caratteristiche, localizzate alla regione nasale. L'alopecia da consumo ("bald nose") è conseguente al continuo sfregamento del pelo durante la roditura incessante delle sbarre. La dermatite del naso ("sore nose") è una vera e propria flogosi cronica, caratterizzata dalla formazione di croste in corrispondenza del tartufo e della cute adiacente, causata dall'attività di scavo nella lettiera e dal deposito di porfirina (Fig. 1). Quest'ultima è una sostanza prodotta dalla ghiandola di Harder, irritante per la cute, che predispone ad una infezione sostenuta da *Staphylococcus*.

Tabella 1
Patologie cutanee descritte nel gerbillo

Patologia	Eziologia	Alopecia	Prurito	Eritema o lesione essudativa	Tumefazione o nodulo
Alopecia del muso ("bald nose")	Autotraumatismo	●			
Alopecia da strappamento	Stress, eccessivo affollamento	●			
Dermatite del naso ("sore nose")	Autotraumatismo + batterica	●		●	
Dermatite batterica, piodermite, dermatite umida	<i>Staphylococcus aureus</i>	●	●	●	
Dermatite delle ghiandole sebacee addominali	Batterica		●	●	
Dermatomicosi	<i>T. mentagrophytes</i> <i>M. canis</i> <i>M. gypseum</i>	●		●	
Rogna demodettica	<i>Demodex merioni</i> <i>D. criceti</i> <i>D. aurati</i> <i>Liponyssoides sanguineus</i>	●		●	
Melanomi e melanocitomi	Neoplastica				●
Adenomi gh. sebacee addominali	Neoplastica				●
Carcinomi gh. sebacee addominali	Neoplastica				●
Tumori cellule basali	Neoplastica				●
Carcinomi cellule squamose	Neoplastica				●

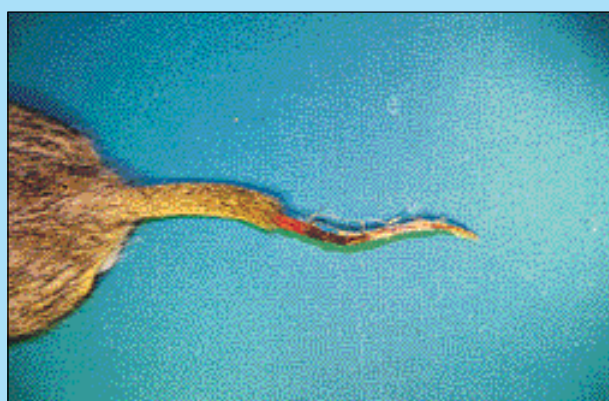


FIGURA 1 - Gerbillo. Avulsione della cute della coda, con conseguente necrosi asettica, in seguito ad errato contenimento.

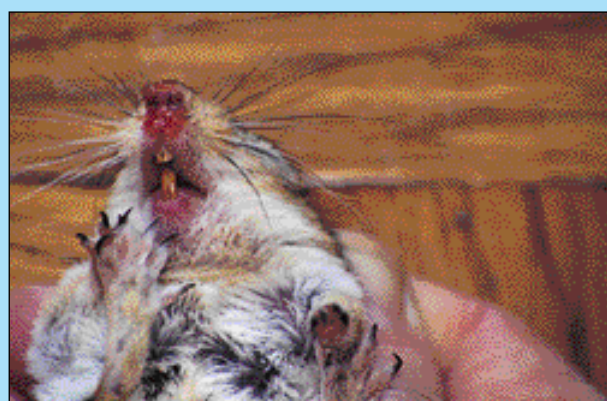

FIGURA 2 - Gerbillo. Eritema ed ulcerazione del tartufo ("sore nose").

Il gerbillo presenta un'area ghiandolare localizzata nella parte mediana della superficie addominale. Le ghiandole possono essere sede di flogosi oppure, più frequentemente, di neoplasie a carattere benigno o maligno (Fig. 3).

PATOLOGIE CUTANEE DEL TOPO E DEL RATTO (Tabb. 2 e 3)

Nel topo è presente alopecia congenita. Questa razza o varietà, definita "topo nudo", è particolarmente ricercata fra gli appassionati di roditori (Fig. 4).

Il sovraffollamento e la scarsa igiene della gabbia, così come altri fattori stressanti presenti all'interno dell'ambiente domestico (luci, rumori, vibrazioni) possono determinare alopecia da eccessivo consumo (soprattutto in corrispondenza del muso, per eccessivo sfregamento contro le sbarre della gabbia) o da strappamento. In quest'ultimo caso è patognomica l'osservazione che un solo soggetto (il dominante) non manifesta alcun segno clinico.

La cromodacriorrea, presente anche nel ratto, rappresenta una condizione parafisiologica molto particolare. Essa è costituita da epifora mono o bilaterale, nella quale le lacrime appaiono di colore rosso intenso, simile a sangue, a causa

Tabella 2
Patologie cutanee descritte nel topo

Patologia	Agente eziologico	Alopecia	Prurito	Eritema o lesione essudativa	Tumefazione o nodulo
Alopecia da consumo	Traumatica	•			
Alopecia da strappamento	Traumatica	•			
Alopecia ereditaria del topo nudo	Congenita	•			
Cromodacriorrea	Stress, congiuntivite, virus della scialodacrioadenite				
Dermatite ulcerativa	<i>Staphylococcus aureus</i> <i>Ectromelia virus (mousepox)</i>	•	•	•	
Ascessi, mastiti	<i>Staphylococcus aureus</i> <i>Pasteurella pneumotropica</i> <i>Streptococcus pyogenes</i> <i>Corynebacterium kutscheri</i>			•	•
Necrosi avascolare cutanea della coda e delle estremità		•			
Dermatomicosi	<i>Trichophyton mentagrophytes</i> <i>Microsporum spp.</i>	•		•	
Pidocchi	<i>Polyplax serratus</i>	•			
Acariasi	<i>Myobia musculi</i> <i>Myocoptes musculinus</i> <i>Radfordia affinis</i> <i>Psorergates simplex</i> <i>Trichoecius romboutsii</i> <i>Notoedres muris</i>	•	•	•	
Adenocarcinomi mammari	Neoplastica				•
Fibrosarcomi mammari	Neoplastica				•

Tabella 3
Patologie cutanee descritte nel ratto

Patologia	Eziologia	Alopecia	Prurito	Eritema o lesione essudativa	Tumefazione o nodulo
Cromodacriorrea	Stress, congiuntivite, virus della scialodacrioadenite				
Dermatite ulcerativa	<i>Poxvirus</i> <i>Staphylococcus aureus</i> <i>Corynebacterium kutscheri</i>	•	•	•	
Ascessi, mastiti	<i>Streptococcus spp.</i> <i>Pasteurella pneumotropica</i> <i>Klebsiella pneumoniae</i> <i>Pseudomonas aeruginosa</i> <i>Mycobacterium lepraemurium</i>			•	•
Necrosi avascolare cutanea della coda	Umidità ambientale non idonea	•			
Dermatomicosi	<i>Trichophyton mentagrophytes</i> <i>Microsporum spp.</i>	•		•	
Pidocchi	<i>Polyplax spinulosa</i>		•		
Ectoparassitosi	<i>Radfordia ensifera</i> <i>Ornithonyssus bacoti</i> <i>Notoedres muris</i> <i>Sarcoptes scabiei</i>	•	•	•	
Rogna demodettica	<i>Demodex spp.</i>	•		•	
Fibromi, fibrosarcomi, lipomi cutanei	Neoplastica				•
Fibroadenoma mammario	Neoplastica				•
Adenocarcinoma mammario	Neoplastica				•
Altri tumori	Neoplastica				•

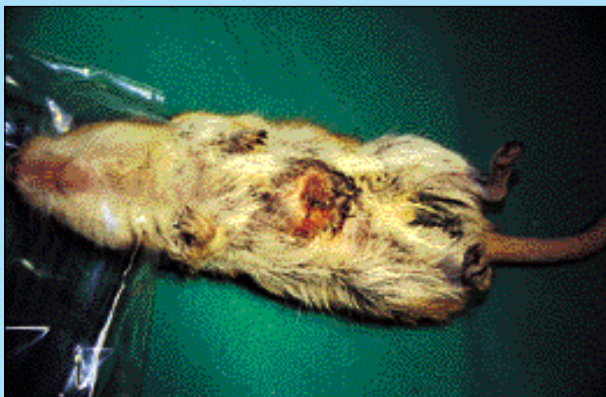


FIGURA 3 - Gerbillo. Neoplasia delle ghiandole addominali.



FIGURA 4 - Esemplare di topo "nudo". Alopecia fisiologica.

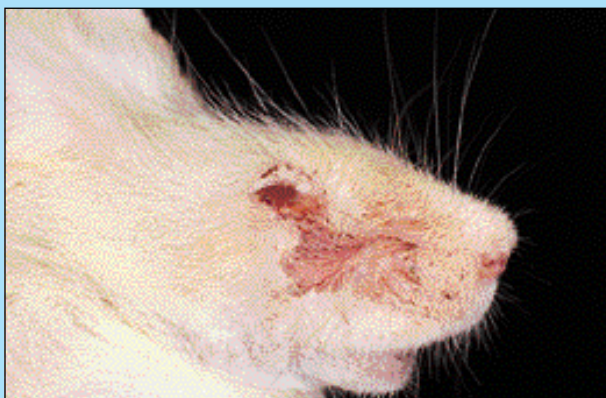

FIGURA 5 - Topo albino. Cromodacriorrea conseguente a congiuntivite di lieve entità.



FIGURA 6 - Topo "ballerino". Necrosi asettica della coda.

della presenza di una sostanza pigmentante denominata porfirina (Fig. 5). Essa è conseguente a stress, congiuntiviti da cause aspecifiche o da un virus specifico, e viene spesso erroneamente interpretata come conseguenza di una grave dermatite ulcerativa o di emorragia oculare.

La necrosi avascolare della coda ("ringtail") è causata da umidità ambientale insufficiente, che determina disidratazione e necrosi asettica della cute in corrispondenza dell'apice della coda (Fig. 6).

PATOLOGIE CUTANEE DELLA CAVIA (Tab. 4)

L'alopecia simmetrica dei fianchi nella cavia femmina può essere fisiologica, come accade nell'ultimo periodo della gravidanza o subito dopo il parto, oppure patologica, come nel caso di disturbi ormonali conseguenti a cisti ovariche.

È segnalato un caso di dermatite necrotizzante degli arti conseguente ad ingestione di foraggio contaminato dal fungo *Claviceps purpurea*. Gli alcaloidi prodotti dal fungo ledono l'endotelio dei vasi capillari, con conseguente tromboosi e gangrena secca.

La linfadenopatia cervicale, definita in lingua inglese semplicemente "lumps", è piuttosto frequente nella cavia, e rappresenta l'espressione locale di una batteriemia o di una setticemia causata da *Streptococcus zooepidemicus* o

Staphylococcus moniliformis. In alternativa, i microrganismi possono penetrare anche attraverso soluzioni di continuo della mucosa orale.

La podododermatite ulcerativa dei cuscinetti plantari e dei metatarsi ("bumblefoot") è frequentemente sostenuta da *S. aureus*. Le lesioni sono graduate da piccole erosioni alla presenza di ulcere, ad ascessi, a necrosi e a gangrena, con conseguente osteomielite. L'insorgenza è predisposta da una lettiera inadeguata o dalla presenza di una griglia metallica vulnerante, oltre che dal peso eccessivo del soggetto.

Nella cavia di sesso maschile è piuttosto frequente che all'interno della piega genitale si raccolgano secreto delle ghiandole sebacee, feci essiccate, detriti cutanei, peli e granelli della lettiera che possono causare una dermatite (Fig. 7).

La rogna sostenuta da *Trixacarus caviae*, localizzata prevalentemente in corrispondenza del dorso, è intensamente pruriginosa; a differenza della dermatite da *Cheyletiella*.

PATOLOGIE CUTANEE DEL CINCILLÀ (Tab. 5)

Il cincillà è la specie di roditore che presenta il mantello più folto e morbido, superiore per densità e qualità a quello del coniglio d'angora. Il cincillà presenta fino a 1.000 follicoli piliferi per cm² di superficie cutanea, e per ogni follicolo

Tabella 4
Patologie cutanee descritte nella cavia

Patologia	Agente eziologico	Alopecia	Prurito	Eritema o lesione essudativa	Tumefazione o nodulo
Alopecia dei fianchi	Fisiologica pre e post parto	●			
Alopecia dei giovani	Sconosciute	●			
Alopecia e mantello scadente	Ipovitaminosi e carenza di acidi grassi	●			
Alopecia da autodepilazione	Stress	●			
Alopecia bilaterale simmetrica	Cisti ovariche	●			
Petecchie emorragiche, ecchimosi, ematomi	Ipovitaminosi C			●	
Cisti epidermoidi	Congenita				●
Dermatite necrotica degli arti	Alimentare (ergotismo)	●		●	
Ipercheratosi e cornetti cutanei	Fisiologico/obesi	●		●	
Ascessi vari da ferite	Batterica	●	●	●	
Linfoadenopatia cervicale	<i>Streptococcus zooepidemicus</i> <i>Staphylococcus moniliformis</i>			●	●
Pododermatite ulcerativa ("bumblefoot")	<i>S. aureus</i>		●	●	●
Dermatite esfoliativa	<i>S. aureus</i>	●		●	
Dermatite della piega genitale	Batterica	●	●	●	
Mastiti	Batterica			●	●
Dermatomicosi	<i>T. mentagrophytes</i> <i>M. canis</i> <i>M. gypseum</i> <i>M. audouinii</i> <i>T. verrucosum</i>	●		●	
Pulci	Parassitaria		●	●	
Pidocchi	<i>Gliricola porcelli</i> <i>Gyropus ovalis</i> <i>Trimenopon hispidum</i>		●		
Larve di insetti	Parassitaria		●	●	
Rogna	<i>Trixacarus caviae</i> <i>Chirodiscoides caviae</i> <i>Notoedres spp.</i> <i>Demodex caviae</i> <i>Psoroptes cuniculi</i> <i>S. scabiei</i>	●	●	●	
Altri parassiti ("fur mites")	<i>Cheyletiella parasitivorax</i>	●			
Neoplasie mammarie	Neoplastica				●
Tumori delle cellule basali	Neoplastica				●
Tricofollicolomi benigni	Neoplastica				●
Altri tumori					●

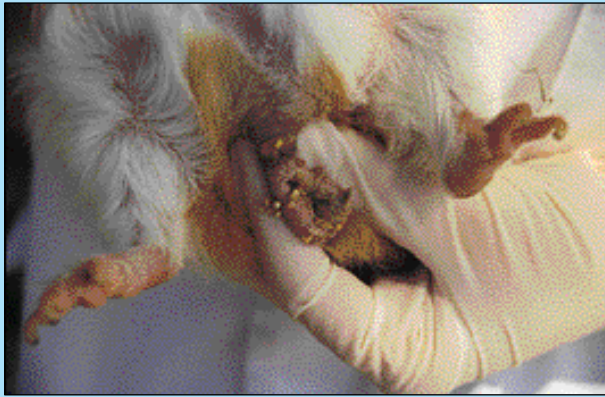

FIGURA 7 - Cavia. Dermatite della piega genitale in un soggetto di sesso maschile, causata dalla presenza di detriti di fieno e di granuli della lettiera.

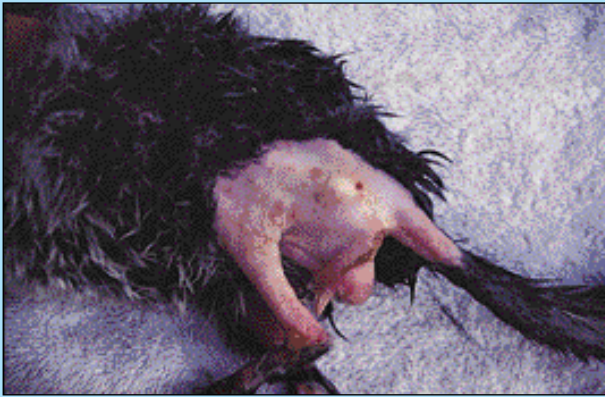

FIGURA 8 - Cincillà. Alopecia conseguente a micosi cutanea, complicata da dermatite ulcerativa in corrispondenza delle protuberanze ossee.

lo pilifero cresce un ciuffo di pelo costituito da 90 fibre. La sua particolarità più importante è la morbidezza, che non ha eguali nei mammiferi, e che è paragonabile soltanto a quella delle piume di alcune specie di uccelli. I peli della coda sono più lunghi e meno morbidi. Per mantenere in buono stato la pelliccia del cincillà, è necessario che l'animale possa compiere quotidianamente il bagno di sabbia. Il cincillà infatti possiede un forte istinto, che non si riscontra in altre specie di roditori domestici, di rotolarsi nella sabbia. I granelli di sabbia consentono di assorbire l'umidità del mantello, mantenendo i peli separati e quindi impedendo la formazione di nodi. Inoltre favorisce il ricambio degli strati più superficiali della cute. Senza il bagno di sabbia, la pelliccia del cincillà assume in breve tempo un aspetto scadente, così come in presenza di un tasso di umidità troppo elevato.

Il mantello del cincillà possiede inoltre una caratteristica singolare: i peli si staccano facilmente quando l'animale viene afferrato da un predatore (oppure quando viene contenuto in maniera non idonea). Il cosiddetto "fur slip" rappresenta un meccanismo di difesa, per sfuggire alla presa di eventuali aggressori. In questo caso tuttavia, la ricrescita del pelo è molto lenta (può richiedere da 3 a 5 mesi), e risultare incompleta.

A motivo del pelo estremamente fitto e delicato, le mico-

si cutanee rappresentano nel cincillà una patologia grave, soprattutto per le lesioni secondarie che possono instaurarsi a carico della cute alopecia, in modo particolare in corrispondenza delle protuberanze ossee (Fig. 8).

Sebbene non segnalato in modo specifico in letteratura, appare evidente che il cincillà possa venire infestato dai medesimi ectoparassiti della cavia (Fig. 9).

PATOLOGIE CUTANEE DELLO SCOIATTOLO (Tab. 6)

Lo scoiattolo rappresenta la specie animale più difficile, a motivo della sua velocità e della sua indole particolarmente selvatica e mordace. Nel caso di questa specie, il medico veterinario deve valutare attentamente se la visita dermatologica potrà essere limitata alla sola ispezione oppure se, in caso di impossibilità al contenimento, venire completata con l'ausilio dell'anestesia generale. Talvolta, anche la semplice ispezione è impossibile perché l'animale si muove velocemente da una parete all'altra della gabbia. In questo caso, lo scoiattolo può venire confinato per qualche istante all'interno di un contenitore trasparente, come un bicchiere.

Tabella 5
Patologie cutanee descritte nel cincillà

Patologia	Eziologia	Alopecia	Prurito	Eritema o lesione essudativa	Tumefazione o nodulo
Pelo scadente	Varie (assenza del bagno di sabbia, carenza di zinco, di acidi grassi)	●			
Caduta del pelo ("Fur slip")	Fisiologica	●			
Caduta del pelo ("Fur chewing")	Stress	●			
Ascessi	<i>Staphylococcus spp.</i>			●	●
Mastiti	Batteriche			●	●
Dermatomicosi	<i>Microsporum canis</i> <i>Microsporum gypseum</i> <i>Tricophyton mentagrophytes</i>	●		●	
Cisti cutanee	<i>Multiceps serialis</i>				●



FIGURA 9 - Cincillà. Lieve alopecia e presenza di detriti furfuracei in corrispondenza del dorso del padiglione auricolare, conseguenti ad infestazione da *Trixacarus caviae*. Il cincillà viveva insieme ad una cavia con sintomatologia subclinica.




FIGURA 10 - Scoiattolo striato. Avulsione della cute dell'apice della coda in seguito ad errato contenimento.

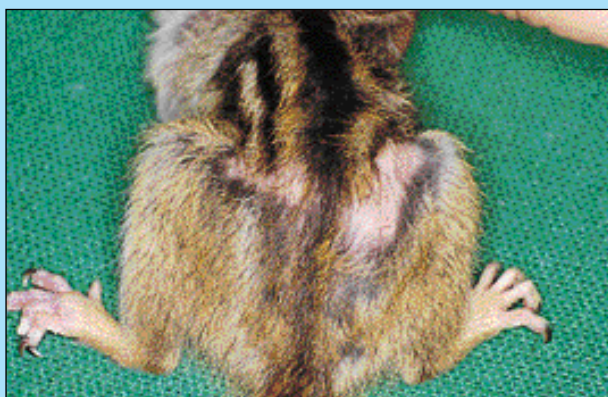

FIGURA 11 - Scoiattolo striato. Dermatomicosi. Alopecia in corrispondenza del dorso e della superficie dorsale di entrambi i piedi.

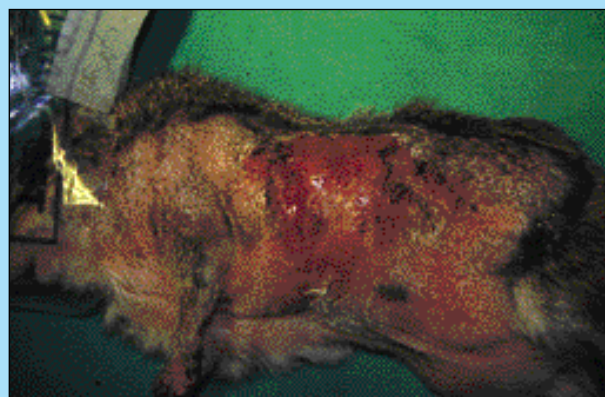


FIGURA 12 - Scoiattolo striato. Grave dermatite essudativa, complicanza di una micosi cutanea estesa ai fianchi e all'addome.

Tabella 6
Patologie cutanee descritte nello scoiattolo

Patologia	Eziologia	Alopecia	Prurito	Eritema o lesione essudativa	Tumefazione o nodulo
Piodermite ulcerativa	Infettiva non precisata	●	●		
Ferite varie da morso e ascessi	Infettiva non precisata			●	●
Streptotricosi cutanea	<i>Dermatophilus congolensis</i>	●	●	●	
Dermatomicosi	Non precisata	●			
Pulci	Non precisata		●	●	
Pidocchi	<i>Heohaematopinus spp.</i>		●		
Miasi	<i>Cuterebra spp.</i> , <i>Wohlfahrtia spp.</i>		●		●
Rogna sarcoptica	Non precisata	●	●	●	

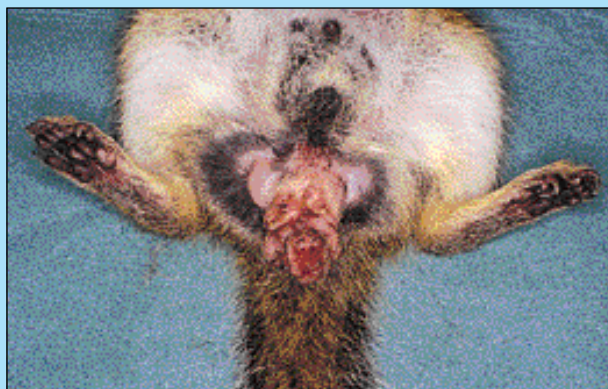

FIGURA 13 - Scoiattolo. Neoplasia a carico delle ghiandole perianali.

Il contenimento non deve mai essere effettuato afferrando lo scoiattolo per l'estremità della coda. Essa può staccarsi di netto, oppure può verificarsi l'avulsione della cute (Fig. 10).

A motivo dell'indole particolarmente nevralgica dello scoiattolo e della difficoltà che si incontra nella applicazione di farmaci ad uso topico, qualsiasi lesione, anche moderatamente pruriginosa, può complicarsi in modo grave a motivo dell'intenso grattamento e dell'autoleccamento (Figg. 11 e 12).

Parole chiave

Cavia, Cincillà, Coniglio, Criceto, Dermatopatie, Gerbillo, Ratto, Scoiattolo, Topo.

Key words

Chinchilla, Chipmunk, Cutaneous diseases, Gerbil, Hamster, Guinea pig, Mouse, Rabbit, Rat, Squirrel.

Bibliografia

1. Anderson N.L.: "Basic husbandry and medicine of pocket pets." In: Birchard S.J., Sherding R.G.: "Saunders Manual of Small animal practice." Pagg. 1363-1389. Saunders, Philadelphia (1994).
2. Burke T.J.: "Skin disorders of rodents, rabbits and ferrets." In: Kirk R.W.: Current veterinary therapy. XI. Pagg. 1170-1175. Saunders, Philadelphia (1992).
3. Clark J.D., Olfert E.D.: "Rodents (Rodentia)." In: Fowler M.R.: "Zoo & wild animal medicine, 2nd edition." Pagg. 727-748. Saunders, Philadelphia (1986).
4. Donnelly T.M.: "Disease problems of small rodents." In: Hillyer E.V., Quesenberry K.E.: "Ferrets, rabbits and rodents. Clinical medicine and surgery." Pagg. 307-327. W.B. Saunders Company (1997).
5. Frye F.L.: "Apparent spontaneous ergot-induced necrotizing dermatitis in a guinea pig." J.S.E.A.M. 2447: 165-166 (1994).
6. Gabrisch K., Zwart P.: "La consultation des nouveaux animaux de compagnie." Editions du Point Vétérinaire (1992).
7. Gillet K.E.: "Chapter three: Chipmunks". In: Beynon e Cooper: "Manual of exotics pets, 2nd edition (1991). Pagg. 23-30.
8. Harkness J.E., Wagner J.E.: "The biology and medicine of rabbits and rodents", 4th edition. William & Wilkins (1995).
9. Jacklin M.R.: "Dermatosis associated with *Acarus farris* in gerbils." J.S.A.P. 38: 410-411 (1997).
10. Jenkins J.R.: "Husbandry and common diseases of the chinchilla (*Chinchilla laniger*)." J.S.E.A.M. 2(1) 15-17 (1992).
11. Percy D.H., Barthold S.W.: "Pathology of laboratory rodents and rabbits." Iowa State University Press/Ames (1993).
12. Peters L.J.: "The guinea pig: an overview". In: "Exotic animal medicine in practice", vol. I. Pagg. 15-27. The Compendium Collection. 1991. Reprinted from: Comp. Cont. Educ. 3(4), 3(5) (1981)
13. Richardson V.C.G.: "Diseases of domestic guinea pigs." Blackwell scientific publications, Oxford, 1992.
14. Schaeffer D.O., Donnelly T.M.: "Disease problems of guinea pigs and chinchillas." In: Hillyer E.V., Quesenberry K.E.: "Ferrets, rabbits and rodents. Clinical medicine and surgery." Pagg. 260-281. W.B. Saunders Company (1997).
15. Scott D.W., Miller Jr. W.H., Griffin C.E.: "Chapter 20. Dermatoses of pet rodents, rabbits and ferrets." In: "Muller & Kirk's Small animal dermatology 5th ed." Pagg. 1127-1173. W.B. Saunders Company (1996).
16. Wagner J.E., Farrar P.L.: "Husbandry and medicine of small rodents." Vet. Cl. North Am. Small Anim. Pract. 17:1061-1087 (1987).
17. Wallach J.D., Boever W.J.: "Rodents and lagomorphs". In: "Diseases of exotic animals. Medical and surgical management." Pagg. 135-196. Saunders, Philadelphia (1983).
18. West C.D.: "Chapter four: Gerbils". In: Beynon e Cooper: "Manual of exotics pets", 2nd edition. Pagg. 31-38. B.S.A.V.A. (1991).