


VETERINARIA

Rivista Ufficiale della SCIVAC • Anno 15, numero 2, giugno 2001

Spedizione in abbonamento postale - 45% - Art. 2 comma 20/B - Legge 662/96 - Filiale di Piacenza

ISSN: 0391-3151

2
2001



DIAGNOSTICA PER IMMAGINI

Principi di scintigrafia nel cane e nel gatto

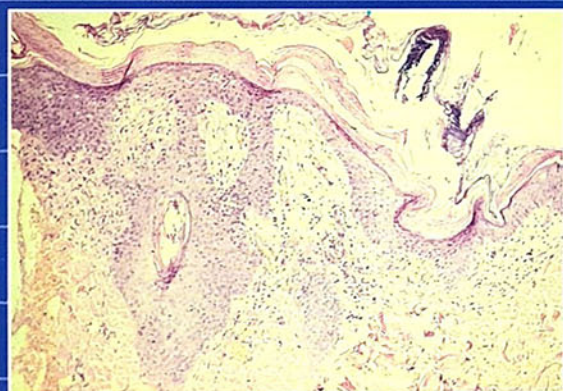
NEFROLOGIA - UROLOGIA

L'ectopia dell'uretere nel cane

L'incontinenza urinaria nella specie canina dopo castrazione

DERMATOLOGIA

Necrosi metabolica dell'epidermide (sindrome epatocutanea) associata a cirrosi epatica in un cane anziano



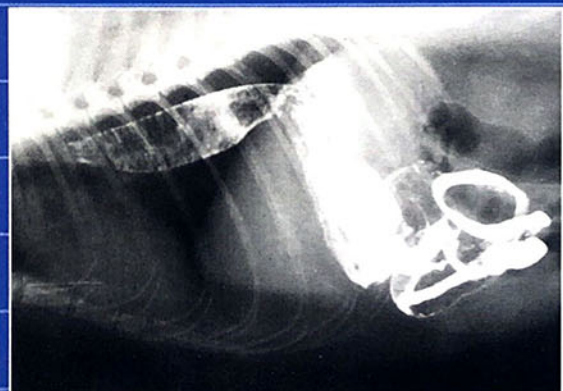PATOLOGIA FELINA

La chirurgia dell'orecchio nel gatto. Parte 1: anatomia chirurgica, valutazioni preoperatorie, strumentazione particolare e preparazione del paziente

ANIMALI ESOTICI

La "nutrizione integrata" dei pesci d'acquario

Un caso di odontoma complesso in un Cane della prateria: diagnosi clinica e terapia chirurgica



AGGIORNAMENTI SCIVAC

Valutazione di un test commerciale di gravidanza per la cagna

Sublussazione della spalla nel cane: descrizione di un caso clinico

CASI CLINICI

Rabdomiosarcoma del miocardio in un cane

Un caso di megaesofago localizzato nel gatto

S O M M A R I O

DIAGNOSTICA PER IMMAGINI

- 9** **PRINCIPI DI SCINTIGRAFIA NEL CANE E NEL GATTO**
Roberto A. Santilli, Gianmarco Gerboni, Massimo Olivieri

NEFROLOGIA - UROLOGIA

- 21** **L'ECTOPIA DELL'URETERE NEL CANE**
Mario Dolera, Luisa Ginoulhiac, Luca Bosatelli
- 35** **L'INCONTINENZA URINARIA NELLA SPECIE CANINA DOPO CASTRAZIONE**
Daniele Zambelli, Marzia Melioli, Stefano Belluzzi

DERMATOLOGIA

- 43** **NECROSI METABOLICA DELL'EPIDERMIDE (SINDROME EPATOCUTANEA) ASSOCIATA A CIRROSI EPATICA IN UN CANE ANZIANO**
Antonella Vercelli, Andrea Vercelli, Nicoletta Leoni, Bruno Mikulicich

PATOLOGIA FELINA

- 51** **LA CHIRURGIA DELL'ORECCHIO NEL GATTO. PARTE 1: ANATOMIA CHIRURGICA, VALUTAZIONI PREOPERATORIE, STRUMENTAZIONE PARTICOLARE E PREPARAZIONE DEL PAZIENTE**
Davide De Lorenzi, Giovanna Bertolini

ANIMALI ESOTICI

- 63** **LA "NUTRIZIONE INTEGRATA" DEI PESCI D'ACQUARIO**
Maurizio Manera, Carla Borreca

- 67** **UN CASO DI ODONTOMA COMPLESSO IN UN CANE DELLA PRATERIA: DIAGNOSI CLINICA E TERAPIA CHIRURGICA**
Vittorio Capello, Gabriele Ghisleni

AGGIORNAMENTI SCIVAC

- 75** **VALUTAZIONE DI UN TEST COMMERCIALE DI GRAVIDANZA PER LA CAGNA**
Ada Rota, A. Mollo, A. Starvaggi Cucuzza, L. Vincenti

CASI CLINICI

- 79** **SUBLUSSAZIONE DELLA SPALLA NEL CANE: DESCRIZIONE DI UN CASO CLINICO**
Giovanni Allevi, Alessandro Bosio, Silvia Magri, Carlo Maria Mortellaro

- 83** **RABDOMIOSARCOMA DEL MIOCARDIO IN UN CANE**
Gabellini Giovanni, Gabbanini Jean-Pierre, Notari Donatella

- 87** **UN CASO DI MEGAESOFAGO LOCALIZZATO NEL GATTO**
Luca Baracchini, Alessandra Ratto

RUBRICHE

- 3** **EDITORIALE**
- 5** **RIASSUNTI/SUMMARY**
- 96** **ELENCO DEGLI INSERZIONISTI**

UN CASO DI ODONTOMA COMPLESSO IN UN CANE DELLA PRATERIA: DIAGNOSI CLINICA E TERAPIA CHIRURGICA

VITTORIO CAPELLO

Medico Veterinario - Specialista in Malattie dei piccoli animali - Milano

GABRIELE GHISLENI

Medico Veterinario - Specialista in Tossicologia - Milano

Riassunto

Gli autori descrivono un caso clinico di odontoma complesso in un cane della prateria (*Cynomys ludovicianus*) a carico di uno dei denti incisivi superiori. I sintomi clinici, rappresentati da dispnea di grado severo e conseguente astenia, si sono risolti in seguito all'intervento di estrazione dei denti incisivi.

Summary

The authors describe a clinical case in a prairie dog (Cynomys ludovicianus), related to a complex odontoma affecting a upper incisor. Clinical symptoms of severe dyspnea resolved after surgical removal of incisors.

INTRODUZIONE

Il cane della prateria è un mammifero roditore che appartiene al sottordine degli Sciuromorfi. È uno scoiattolo terricolo che fa capo al genere *Cynomys*, piuttosto affine alle specie appartenenti alla famiglia delle *Marmotidae*, dunque anche alla marmotta europea.¹⁷ È originario del Nordamerica, dove subisce una caccia spietata da parte degli allevatori e degli agricoltori a causa dei danni ingenti che provoca alle coltivazioni e al terreno, soprattutto scavando fitte reti di tunnel e gallerie nel sottosuolo.^{15,17} Negli ultimi anni è stato proposto in Italia come animale da compagnia, in alternativa ad altre specie di roditori domestici. Esistono cinque specie diverse, tutte appartenenti al genere *Cynomys*; tuttavia la più diffusa è il cane della prateria "dalla coda nera" (*Cynomys ludovicianus*), denominata anche più semplicemente cinomio.¹⁷

Da segnalare che nei negozi di animali è possibile reperire il citello, un'altra specie di roditore sciuromorfo ma di origine europea, dalla morfologia piuttosto simile a quella del cinomio, ma dalle dimensioni più piccole. Esso viene comunemente chiamato "mini cane della prateria".¹

A tutt'oggi in letteratura non sono disponibili molti riferimenti in merito alla clinica del cane della prateria^{12,20}, anche a motivo del fatto che negli Stati Uniti questa specie è molto poco diffusa come animale da compagnia.¹⁴

CENNI DI ANATOMIA

Come tutte le specie appartenenti all'ordine dei Roditori, il cane della prateria possiede due coppie di denti incisivi molto sviluppati. Sulla superficie orale gli incisivi sono ricoperti di smalto che assume un colore arancione^{3,6,10,16} e che conferisce una notevole robustezza ai denti stessi.²¹ La superficie aborale è invece ricoperta da cemento.^{10,16,19} I denti incisivi sono di tipo ipsodonte o ipselodonte, cioè a crescita continua,^{2,3,6,7,10,16} per la presenza di un epitelio odontogenico in corrispondenza della base.^{10,16,19} Non esiste radice,¹⁰ ma solo corona.⁵ Fatta eccezione per la base, non esiste innervazione all'interno del canale dentale.² La corona della coppia superiore è lunga circa la metà, rispetto a quella dei due denti inferiori. Mancano i denti canini e i denti premolari.²

I denti molari sono localizzati lateralmente, separati dagli incisivi da uno spazio molto ampio o diastema.⁷ Tutte le specie appartenenti ai Roditori e ai Lagomorfi possiedono tre molari per ogni arcata. Il numero dei premolari è invece variabile a seconda della specie.⁹ Nell'ambito del sottordine degli Sciuromorfi (cui appartiene il cane della prateria), tali denti sono di tipo brachiodonte, cioè a crescita determinata e definitiva, e possiedono una doppia radice. Secondo Boussarie invece, nel cane della prateria (e nel coniglio) i denti premolari e molari superiori sono ipsodonti sulla loro

faccia interna, e brachiodonti sulla loro faccia laterale, il contrario per i premolari e molari inferiori.⁴ Nelle specie appartenenti al sottordine dei Caviomorfi o Istricomorfi, anche i premolari e i molari sono di tipo ipselodonte, analogamente alle specie appartenenti all'ordine dei Lagomorfi. La formula dentaria del cane della prateria è la seguente:⁹

II 0C 2P 3M
II 0C 1P 3M

In totale i denti sono 22.

CASO CLINICO

Un cane della prateria di sesso femminile, di circa due anni d'età, è stato presentato alla visita clinica per la presenza di dispnea, accompagnata da rumori respiratori di tipo nasale.

La proprietaria segnalava che nelle ultime due settimane vivacità e appetito erano diminuiti. L'anamnesi riferiva inoltre che circa dieci giorni prima, il paziente era stato sottoposto ad una manualità finalizzata a ridurre la lunghezza dei denti incisivi inferiori. Al momento del taglio la dispnea era meno severa, e la disoressia era stata imputata alla crescita eccessiva dei denti incisivi inferiori.

L'esame obiettivo generale era significativo solo in riferimento alla dispnea evidente, caratterizzata da una maggiore ampiezza degli atti inspiratori piuttosto che da un aumento della frequenza. Se sottoposto ad un lieve affaticamento (movimento forzato e protratto per alcuni secondi) il paziente compensava respirando a bocca aperta.

L'auscultazione del torace non consentiva tuttavia di rilevare alcun fremito polmonare di tipo patologico, e il rumore respiratorio dominante era prodotto a livello delle cavità nasali (rumore di *sneezing*). Non era presente tuttavia scolo sieroso, mucoso o mucopurulento in corrispondenza delle narici. L'esame obiettivo particolare della cavità orale ha consentito di rilevare che gli incisivi superiori erano fratturati, e non superavano in lunghezza il margine palatino. In assenza di contrapposizione, gli incisivi inferiori si presentavano eccessivamente lunghi (Fig. 1).

Il paziente, difficilmente contenibile, è stato sottoposto a sedazione allo scopo di approfondire l'esame obiettivo particolare della cavità orale, e di eseguire alcune indagini radiografiche a carico dell'apparato respiratorio. La sedazione è stata ottenuta mediante somministrazione di ketamina 2% al dosaggio di 30 mg/kg, e di xylazina 2% al dosaggio di 2 mg/kg.

All'ispezione della cavità orale, oltre alla frattura dei denti incisivi superiori (Fig. 1), si è resa evidente una tumefazione rilevata in corrispondenza della superficie del palato, di consistenza dura. I denti molari apparivano nella norma.

L'esame radiografico del torace, eseguito in due proiezioni, non ha messo in evidenza alcun segno di sofferenza polmonare. Anche l'immagine della trachea appariva nella norma (Fig. 2).

Il radiogramma del cranio ha consentito di rilevare la presenza di una notevole proliferazione della porzione dorsale e aborale degli incisivi, così come la significativa riduzione dell'ostio delle cavità nasali, compreso nello spazio fra osso incisivo e margine dorsale del dente (Fig. 3).

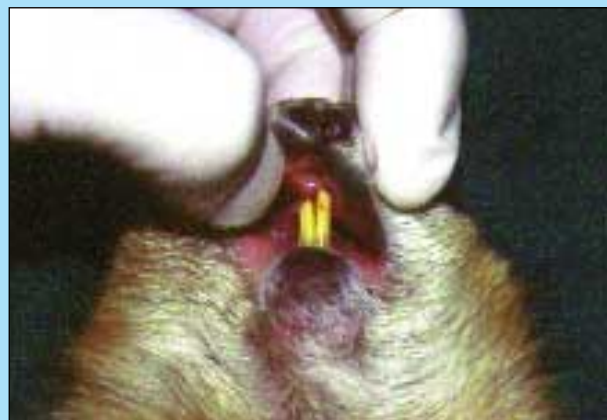

FIGURA 1 - Aspetto dei denti incisivi. I superiori sono fratturati in corrispondenza della superficie gengivale e non sono visibili; gli inferiori sono eccessivamente lunghi e dall'estremità irregolare.

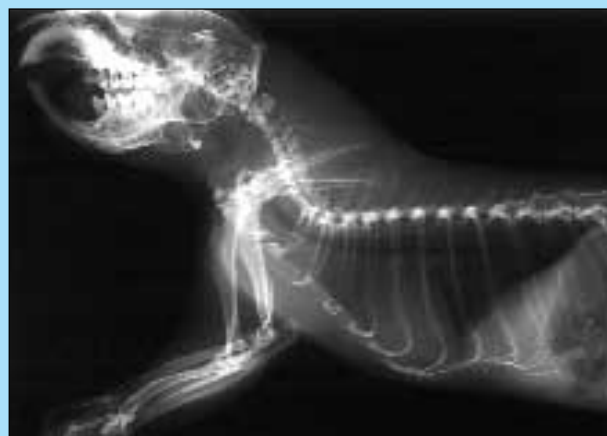

FIGURA 2 - Radiogramma del torace e dello spazio viscerale del collo, in proiezione latero-laterale. Non sono visibili segni radiografici riferibili ad addensamento dei campi polmonari, così come eventuali compressioni a carico della trachea.

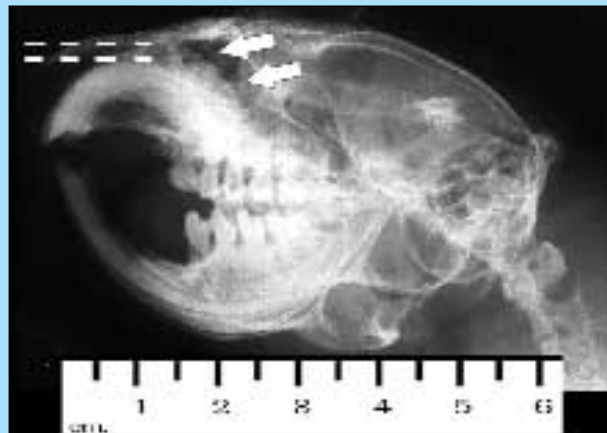

FIGURA 3 - Radiogramma del cranio, in proiezione latero-laterale. È evidente la proliferazione in corrispondenza del margine dorsale e della parte aborale del dente incisivo superiore (frecche bianche), così come la riduzione dello spazio fra osso incisivo e margine dorsale del dente incisivo stesso (le linee tratteggiate delimitano lo spazio normale).

È stata emessa diagnosi di subocclusione delle cavità nasali, causata da un aumento delle dimensioni degli incisivi superiori. È stato ipotizzato che la proliferazione dentaria fosse riconducibile ad una neoplasia dentale e precisamente ad un odontoma, così come segnalato in letteratura.²⁰

Il paziente è stato sottoposto ad intervento di estrazione definitiva dei denti incisivi, così come descritto in letteratura.^{5,11,13,14,18} L'anestesia generale è stata indotta mediante somministrazione di ketamina 2% al dosaggio di 30 mg/kg, e di xylazina 2% al dosaggio di 3 mg/kg. Non è stata eseguita la cateterizzazione endotracheale e sono state operate alcune pause durante la manualità, durante le quali il paziente è stato mantenuto in sedazione con miscela di ossigeno ed isofluorano al 3%-4% somministrati mediante maschera facciale. Il paziente è stato mantenuto in perfusione endovenosa durante l'anestesia e la fase di risveglio (Fig. 4).

I denti incisivi inferiori apparivano nella norma, mentre era presente una grave proliferazione in partenza dalla porzione radicolare dei superiori (Figg. 5 e 6). L'intervento è stato completato con la sutura della mucosa gengivale in corrispondenza dell'ostio delle cavità alveolari che ospitavano i denti, previo accurato lavaggio antisettico delle cavità alveolari stesse con iodopivodone diluito.

Il radiogramma postoperatorio del cranio ha consentito di verificare che in seguito all'estrazione dei denti incisivi superiori l'ampiezza dell'ostio delle cavità nasali, compreso fra le ossa palatine e le ossa incisive, era aumentata sensibilmente (Fig. 8).

Il paziente è stato sottoposto a terapia antibiotica mediante somministrazione di enrofloxacin al 2,5% al dosaggio di 5 mg/kg/12h.

Nei primi 4 giorni in seguito all'intervento, la dispnea non è migliorata sensibilmente, a motivo della presenza di scolo sieromorragico originato nelle cavità nasali. A fronte di una vivacità pressoché normale, il paziente ha manifestato una completa anoressia, per cui si è resa necessaria l'alimentazione forzata con frullato di verdura, frutta e mangime pellettato somministrato mediante siringa 4-5 volte al giorno. Il cane della prateria ha ripreso ad alimentarsi spontaneamente a cominciare dal 5° giorno dopo l'intervento; ed in maniera completa ed autonoma nel corso della seconda settimana. Anche la dispnea, i rumori di sneezing e la respirazione a bocca aperta si sono progressivamente risolti.

L'esame istologico (Fig. 9) condotto sul dente incisivo maggiormente coinvolto (Fig. 6), ha rilevato la presenza di una neoplasia di forma irregolare originante dalla porzione radicolare dentale. Tale neoplasia appare di tipo misto epiteliale e mesenchimale. Quest'ultima componente è costituita da masse di dentina, cemento e smalto, disposte disordinatamente. Questi tessuti dentali includono uno stroma ben vascolarizzato bordato da cellule epiteliali da cuboidali a colonnari disposte a palizzata. Tali cellule sono di dimensioni intorno ai 15 μ m, il citoplasma è debolmente eosinofilo e il nucleo basofilo è da rotondo ad ovale. Sia nella componente epiteliale che mesenchimale non sono presenti gravi aspetti di atipia citologica. Il numero delle mitosi varia da 0 a 1 per campo a 400 ingrandimenti.

Il controllo postoperatorio eseguito a 8 mesi dall'intervento non ha evidenziato alcuna complicanza (Fig. 10), sebbene il paziente non sia stato sottoposto a nuova sedazione per una verifica di tipo radiografico.

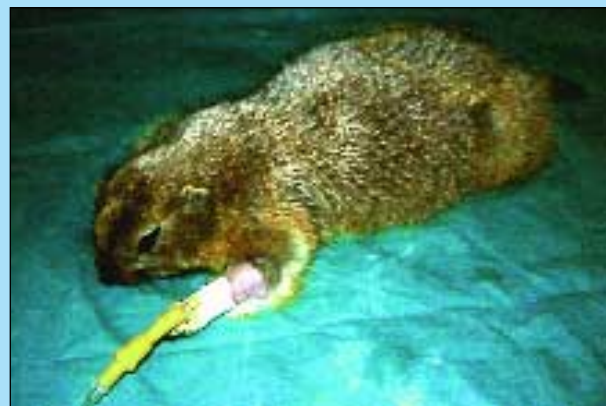

FIGURA 4 - Paziente sottoposto ad anestesia generale.

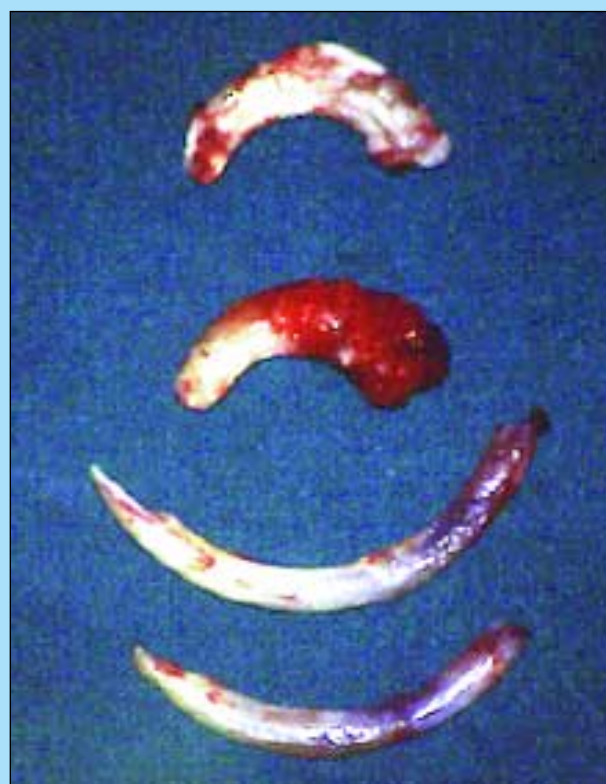

FIGURA 5 - Reperto macroscopico dei denti incisivi estratti. Gli incisivi inferiori sono nella norma, mentre è presente una grave proliferazione in partenza dalla porzione radicolare dei superiori.

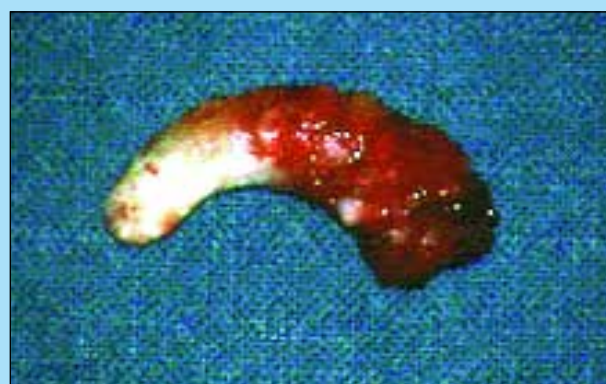

FIGURA 6 - Odontoma. Reperto macroscopico. È evidente la grave proliferazione in partenza dalla porzione radicolare del dente incisivo.

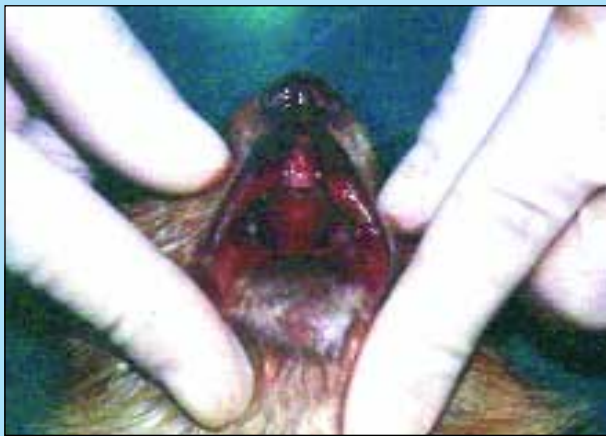

FIGURA 7 - Aspetto della cavità orale in seguito all'estrazione dei denti incisivi.

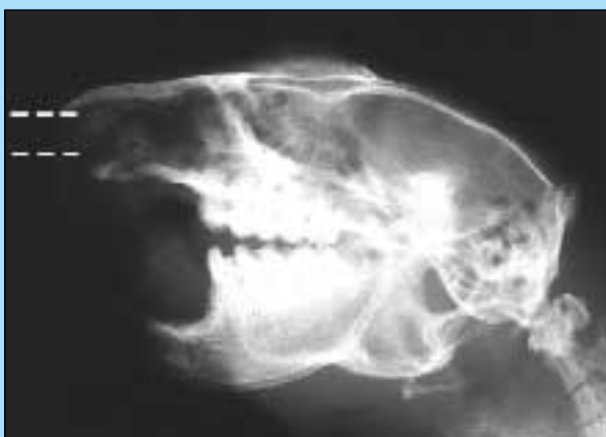

FIGURA 8 - Radiogramma del cranio in seguito all'intervento, in proiezione latero-laterale. È visibile l'aumento dello spazio fra osso incisivo e osso palatino (evidenziato dalle linee tratteggiate), in seguito ad estrazione dei denti incisivi superiori.

DISCUSSIONE

In letteratura sono descritti 10 casi clinici riferibili ad odontoma nel cane della prateria, tutti riportati da un solo autore.²⁰ I sintomi clinici descritti sono sovrapponibili a quelli del caso presentato, così come la presenza di malocclusione, in genere conseguente a traumi a carico dei denti. A questo proposito, è opportuno ricordare che il trauma è in genere protratto nel tempo, spesso conseguente alla roditura incessante che il cinomio opera quando è confinato in una gabbia di dimensioni inadatte o insufficienti. Nel ratto e nel topo è stato riportato che un trauma meccanico può provocare la formazione di un callo dentale, che può evolvere ad odontoma complesso. Questo elemento ambientale sembra rappresentare dunque un importante fattore predisponente la patologia.^{10,16} La tumefazione a carico del palato, presente in 7 pazienti su 10, è conseguente all'aumento di volume di uno o di entrambi i denti incisivi superiori.²⁰

Il lavoro riferisce inoltre che la terapia medica a base di antibiotici ed antiinfiammatori non ha determinato alcun miglioramento della sintomatologia. Sebbene non sia indicato su quanti soggetti è stata eseguita, l'estrazione dei denti

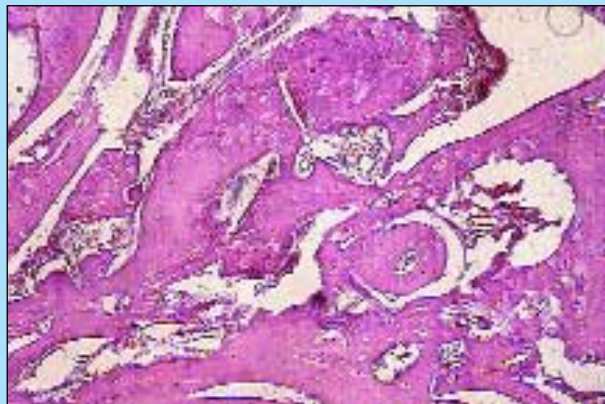


FIGURA 9 - Odontoma complesso. Tessuti dentali disposti disordinatamente. Modesta componente stromale di tipo di tipo fibroso vascolare (x100).



FIGURA 10 - Controllo a 8 mesi dall'intervento.

incisivi è esitata nella frattura dei denti stessi con conseguente rimozione incompleta che non ha sortito alcun beneficio. In alternativa, è stata condotta la rinotomia monolaterale con posizionamento di un catetere fisso, e la tracheostomia. Entrambe queste opzioni chirurgiche non hanno fornito esiti soddisfacenti a motivo delle difficoltà pratiche di protezione del paziente nel periodo postoperatorio.

Per quanto riguarda il caso clinico descritto, è opportuno ricordare che la manualità di estrazione dei denti incisivi in questa specie si presenta tecnicamente più difficile e laboriosa rispetto a quella messa in pratica più frequentemente nel coniglio nano da compagnia. Trattandosi di un roditore sciuromorfo di discrete dimensioni, i denti incisivi sono proporzionalmente più lunghi, grossi e robusti. Gli inferiori presentano una curvatura inferiore a quelli superiori (arcuati quasi a costituire un semicerchio), tuttavia sono molto lunghi ed infissi profondamente per tutta la lunghezza della mandibola. I denti incisivi superiori devono essere estratti con molta attenzione operando una trazione su di essi che segua la loro curvatura. In caso di frattura, sarebbe particolarmente difficile completare l'estrazione e, trattandosi di denti patologici, non è possibile attendersi la crescita spontanea per ripetere l'operazione

successivamente. La presenza della proliferazione rende ancora più delicata la manualità. Le complicanze durante l'estrazione sono rappresentate dalla frattura della mandibola inferiormente, oppure delle ossa incisive o mascellari superiormente.

Riteniamo indispensabile la sutura della mucosa gengivale in corrispondenza dell'ostio degli alveoli dentari. In caso contrario, nel periodo postoperatorio le cavità alveolari stesse si riempirebbero di materiale alimentare.

In riferimento alle modalità di anestesia, abbiamo scelto di non intubare il paziente. Infatti, oltre alle oggettive difficoltà della manovra, il tracheotubo avrebbe ostacolato le manualità finalizzate all'estrazione. Nonostante le difficoltà respiratorie conseguenti alla subocclusione delle cavità nasali, non si sono verificate complicanze nel corso dell'anestesia.

Poiché la cute è particolarmente spessa e robusta, la cateterizzazione endovenosa deve essere eseguita previa scontinuzione e sutura della cute stessa in corrispondenza della faccia dorsale della regione dell'avambraccio. In alternativa, è possibile applicare la perfusione intraossea.

Nella pianificazione dell'intervento il periodo postoperatorio deve essere oggetto di attenta discussione con il proprietario, e deve essere seguito con particolare attenzione. La causa principale della disoressia/anoressia che precede l'intervento è rappresentata dalla dispnea. Questa persiste ancora per qualche giorno dopo l'intervento, causata principalmente dallo scolo sieromorragico conseguente all'estrazione dei denti incisivi patologici. In questa fase, è necessario offrire cibi particolarmente morbidi come frutta e verura tagliati a piccoli pezzetti, in quanto il paziente deve abituarsi ad afferrare il cibo con le labbra. È opportuno anche mettere in atto l'alimentazione assistita attraverso la somministrazione mediante siringa di un frullato costituito da verdure, frutta, pellets polverizzati, un reintegratore salino ed eventualmente un complesso vitaminico. Esistono tuttavia alcune difficoltà legate alla somministrazione, che dipendono quasi esclusivamente dall'indole del soggetto. Il paziente in questione era molto poco contenibile; anche per questo motivo abbiamo scartato a priori l'opzione della somministrazione mediante sonda esofagea.

I tumori odontogenici di tipo epiteliale sono piuttosto rari nell'ambito degli animali da compagnia. Ne sono stati descritti circa 250, caratterizzati da un basso grado di malignità e raramente in grado di dare metastasi.²² Per quanto riguarda la classificazione di tipo istologico, esistono delle discordanze fra alcuni Autori. Walsh definisce l'odontoma complesso come un tumore di tipo benigno;²² mentre Losco preferisce adottare la definizione di "displasia dentale".¹⁶ Secondo questo autore, la distinzione fra neoplasia e alterazione di sviluppo non è chiara, soprattutto a motivo del fatto che la maggior parte dei tumori dentari, negli animali, non è di tipo maligno.

Kuijpers riconosce nel trauma meccanico la causa più frequente delle lesioni a carico dei denti incisivi superiori.¹⁰ I superiori inoltre, sarebbero maggiormente predisposti alle lesioni traumatiche a motivo di un sostegno minore da parte delle ossa del cranio, rispetto agli inferiori; essendo questi ultimi sostenuti dall'intera branca della mandibola.¹⁶ La conseguenza più classica, vale a dire la frattura dei denti incisivi stessi, esita nella formazione di un callo dentale che assume l'aspetto istologico di un odontoma.¹⁰

La distinzione fra il callo dentale e l'odontoma, un vero tumore odontogenico, sarebbe molto sottile, e dovrebbe essere ricercata nella eventuale presenza di segni istologici di alterazioni di tipo traumatico adiacenti al presunto tumore.¹⁰ Il callo dentale, a differenza del callo osseo, non va incontro a rimodellamento, e persiste come una massa dalla forma irregolare in grado di comprimere tessuti ed organi adiacenti, fino ad ostruire i condotti nasolacrimali o le cavità nasali.¹⁰

APPENDICE

Recentemente, in un coniglio nano da compagnia abbiamo affrontato un caso clinico molto simile a quello descritto nel cinomio.

Il paziente era affetto da malocclusione dentaria clinicamente manifesta da alcuni anni, sia a carico dei denti incisivi che dei denti molari (Fig. 11).

A differenza del cane della prateria, il coniglio non presentava dispnea né una riduzione dell'ostio delle cavità nasali apprezzabile dal punto di vista radiografico.

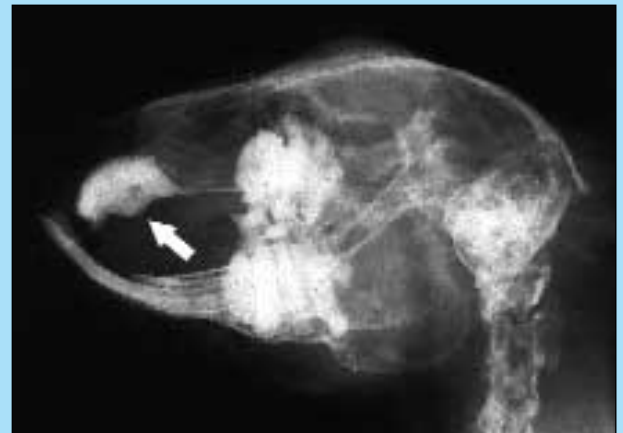

FIGURA 11 - Coniglio nano. Radiogramma del cranio in proiezione latero-laterale. Oltre all'evidente malocclusione a carico sia dei denti molari che dei denti incisivi, è visibile la proliferazione a carico dei monconi dei denti incisivi superiori, uno dei quali ha determinato la deformazione del palato (freccia).

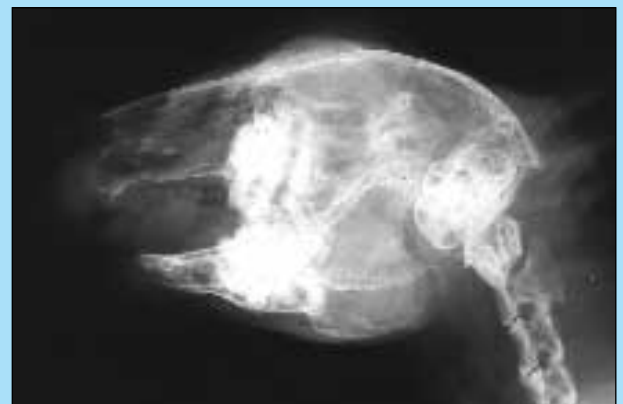

FIGURA 12 - Coniglio nano. Radiogramma del cranio in seguito all'intervento, proiezione latero-laterale. È visibile parte di un dente incisivo secondario superiore, non estratto completamente.

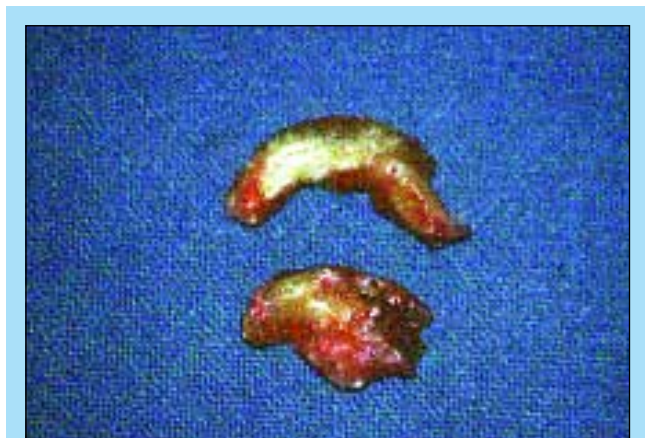

FIGURA 13 - Aspetto dei denti incisivi superiori in seguito ad estrazione. È evidente la proliferazione in corrispondenza della base di entrambi.

Era invece presente una deformazione del palato piuttosto marcata (Fig. 11). L'estrazione dei denti incisivi, particolarmente difficoltosa nel caso dei superiori principali (ricordiamo che le specie appartenenti all'ordine dei Lagomorfi presentano anche una coppia di denti incisivi superiori secondari), ha consentito di rilevare una marcata deformazione della base di entrambi i denti (Fig. 13). I campioni non sono stati sottoposti ad esame istologico, tuttavia è presumibile che una patologia riferibile ad odontoma sia possibile anche nel coniglio, sebbene non sia descritta in letteratura.

Ringraziamenti

Rivolgiamo un ringraziamento particolare alla dott.ssa Germana Scerbanenco, per il suo aiuto indispensabile durante l'esecuzione dell'intervento.

Parole chiave

Cane della prateria, cinomio, denti incisivi, dispnea, odontoma.

Key words

Dyspnea, incisor teeth, odontoma, prairie dog.

Bibliografia

1. Avanzi M.: "Il citello". Exotic files 5 (1998).
2. Battles A.H.: "The biology, care and diseases of the syrian hamster". Comp. Cont. Ed. Pract. Vet. 7:815-824 (1985).
3. Bauck L., Bihun C.: "Basic anatomy, physiology, husbandry, and clinical techniques". In: Hillyer E.V., Quesenberry K.E.: "Ferrets, rabbits and rodents. Clinical medicine and surgery". Pagg. 291-306. W.B. Saunders Company (1997).
4. Boussarie D.: "Patologie oro-dentali nei roditori e nei lagomorfi da compagnia". SUMMA 9/2000, pagg. 47-50.
5. Brown S.A.: "Surgical removal of incisors in the rabbit". J.S.E.A.M. 1(4):150-153 (1992).
6. Clark J.D., Olfert E.D.: "Rodents (Rodentia)". In: Fowler M.R.: "Zoo & wild animal medicine, 2nd edition". Pagg. 727-748. Saunders, Philadelphia (1986).
7. Eisele P.H.: "Dental problems in rabbits and rodents". In Kirk R.W.: Current veterinary therapy. IX. Pagg. 759-762. Saunders, Philadelphia (1986).
8. Ferri V., Schiavio R.M.: "Cavie e criceti". Pagg. 21-28. Giovanni De Vecchi editore, Milano (1994).
9. Grzimek: "Vita degli animali", vol. XI, pag. 248. Bramante Editrice, Milano (1972-73).
10. Kuijpers M.H.M., Van de Kooij A.J., Slootweg P.J.: "The rat incisor in toxicologic pathology". Toxicologic Pathol. 24(3):346-360 (1996).
11. Jenkins R.J.: "Soft tissue surgery and dental procedures". In: Hillyer E.V., Quesenberry K.E.: "Ferrets, rabbits and rodents. Clinical medicine and surgery". Pagg. 227-239. W.B. Saunders Company (1997).
12. Johnson-Delaney C.: "Prairie dogs". In: "Exotic companion medicine handbook". Pagg. 198-206. Zoological Education Network, Lake Worth, Florida (1999).
13. Lightfoot T., Bartlett L.: "Rabbit and rodent dental techniques". In "Exotic companion animal surgeries". (CD-rom Volume 1) Zoological Education Network, Lake Worth, Florida (1999).
14. Lightfoot T.: "Tecniche cliniche in alcuni piccoli mammiferi esotici. (Comunicazione personale)". In: 40° Congresso nazionale SCIVAC (2000).
15. Long M.E., Gehman R.: "Gli ultimi cani della prateria". National geographic ed. italiana 1(3):126-141 (1998).
16. Losco P.E.: "Dental dysplasia in rats and mice". Toxicologic Pathol. 23(6):667-688 (1995).
17. Millefanti M.: "Il cane della prateria". Exotic files 4 (1998).
18. Nelson W.B.: "Rabbit dental care: Protocols for rabbit incisors extraction". Exotic DVM 2.4:12 (2000).
19. Wagner J.E., Farrar P.L.: "Husbandry and medicine of small rodents". Vet. Cl. North Am. Small Anim. Pract. 17:1061-1087 (1987).
20. Wagner R.A., Garman R.H., Collins B.M.: "Diagnosing odontomas in prairie dogs". Exotic DVM 1(1):7-10 (1999).
21. Wallach J.D., Boever W.J.: "Rodents and lagomorphs". In: "Diseases of exotic animals. Medical and surgical management". Pagg. 135-196. Saunders, Philadelphia (1983).
22. Walsh K.M., Denholm L.J., Cooper B.J.: "Epithelial odontogenic tumours in domestic animals". J. Comp. Path. 97:503-521 (1987).